24. R 196

# NOTE

SUR

# UNE INCLUSION

RENCONTRÉE

## DANS UN ŒUF DE POULE

PAR LE

Dr C. VAN BAMBEKE

PROFESSEUR A L'UNIVERSITÉ DE GAND

GAND

IMPRIMERIE EUG. VANDERHAEGHEN, RUE DES CHAMPS, 62.

—

MDCCCLXXXIV.

Extrait du LIVRE JUBILAIRE publié par la Société de Médecine de Gand à l'occasion du cinquantième anniversaire de sa fondation.

# NOTE

SUR

# UNE INCLUSION

RENCONTRÉE

## DANS UN ŒUF DE POULE

PAR LE

Dr C. VAN BAMBEKE

PROFESSEUR A L'UNIVERSITÉ DE GAND

GAND

IMPRIMERIE EUG. VANDERHAEGHEN, RUE DES CHAMPS, 62.

—

MDCCCLXXXIV.

Le 5 juin 1875, M. Em. Rodigas, le savant Directeur de notre Jardin Zoologique, me faisait remettre un œuf de poule fraîchement ouvert, renfermant la singulière inclusion que je me propose de décrire. L'objet était accompagné d'une lettre d'envoi qui commençait en ces termes : « L'œuf peut-il contenir en lui-même un corps étranger? Peut-il renfermer une graine qui germe?..... Il me semble que ce corps adhère au vitellus. »

On eut dit une graine, en effet. Qu'on se figure un corps oblong, en forme de fève (pl. III, fig. 1 et 2), mesurant 15 mm. de longueur sur 1 ctm. de largeur (point le plus large) et 8 mm. d'épaisseur, de couleur rouge-brunâtre, de consistance dure, cornée ou cartilagineuse, d'aspect luisant. Ce qui rendait la ressemblance avec une graine de *Vicia faba* plus frappante encore, était la présence d'un appendice ou pédicule, demi-transparent, de couleur jaunâtre, mesurant 7 $^1/_2$ mm. de long sur une épaisseur moyenne d'un peu moins de 1 mm., qui se détachait près de l'extrémité la plus large et comme tronquée du corps en question. Ce pédicule pouvait être comparé à la radicule d'une fève en germination; surtout sur le corps vu de profil (fig. 1), on aurait pu s'y méprendre[1].

(1) *A priori*, la présence d'un corps étranger dans l'œuf n'est pas impossible. On cite des exemples d'œufs dans la coquille desquels des fragments d'insectes

Toutefois, un examen attentif nous eut bientôt démontré qu'il ne s'agissait pas d'une graine, mais d'un produit de nature animale. Le corps se trouvait relié à la membrane vitelline par l'extrémité distale de son pédicule. M. Rodigas ne s'était donc pas trompé en disant : « Il me semble que ce corps adhère au vitellus. » Partout ailleurs, le corps, entouré par l'albumen, était libre d'adhérences. Le vitellus lui-même n'offrait rien de particulier ; aucun signe de développement à l'endroit de la cicatricule.

Après avoir étudié le produit en place, je le détachai avec précaution et le dessinai sous deux aspects différents. A l'examen à la loupe, la surface n'offrait rien de particulier, à part quelques sillons et dépressions de longueur variable et courant dans des directions différentes, la plupart cependant dans le sens du plus grand axe du corpuscule. Je n'ai pas vu, sur ces surfaces, de productions vésiculeuses.

Sur une coupe longitudinale du corpuscule, on distingue immédiatement deux substances ou couches d'aspect différent : une couche externe corticale, plus dense et plus étroite, et une couche interne, plus molle, sorte de noyau remplissant tout l'espace limité par la couche corticale; je la désignerai sous le nom de substance médullaire. Il importe de remarquer que la délimitation entre la couche corticale et la substance médullaire n'est pas nettement tranchée : on passe plutôt de la première à la seconde par une transition insensible. A l'œil nu et surtout à la loupe, la coupe du corpuscule, notamment au niveau de la substance médullaire, montre de nombreuses ondulations laissant entre elles, par places, des fentes étroites. Le pédicule est plein et sa paroi,

---

qui avaient échappé à la digestion, et qui s'étaient engagés dans l'oviducte, ont été trouvés incrustés dans la coquille (Voir MILNE-EDWARDS, *Leçons sur la Physiologie*, etc., t. VIII, p. 528).

d'apparence cornée à l'examen macroscopique, se continue, sans limite de démarcation, avec la couche la plus externe du corpuscule même.

L'objet fut alors plongé dans l'alcool absolu, en vue d'étudier sa texture intime.

Je m'étais livré entretemps à des recherches bibliographiques dans le but de m'assurer si des cas semblables avaient été rencontrés et décrits par d'autres observateurs. Ce fut en vain. A part certaines mucédinées signalées dans les œufs de poule par Rayer ([1]), Montagne ([2]), Spring ([3]), etc., je ne trouvai nulle part la moindre indication relative au sujet qui nous occupe ([4]). Sur ces entrefaites, et je puis dire par un singulier hasard, parut alors (fin janvier 1876) dans *Archiv für mikroskopische Anatomie,* un article de Joh. Latschenberger, intitulé : *Ueber einem eigenthümlichen Einschluss eines Hühnereies* ([5]). L'inclusion décrite par Latschenberger, considérée macroscopiquement, était absolument le pendant de celle que j'avais sous les yeux. Latschenberger, non plus, n'avait pu recueillir le moindre renseignement bibliographique : « Mein Suchen in der Literatur nach einem ähnlichen Falle war vergebens, ebenso mein allseitiges Nachfragen, auch bei Hausfrauen die da offenbar die meiste Erfahrung haben » ([6]). Ceci concorde avec ce que M. Rodigas m'appre-

(1) P. Rayer, *Archives de médecine comparée*, 1843, p. 59.

(2) Montagne, dans *l'Institut*, 1842, et dans les *Archives de médecine comparée*, 1843, p. 175.

(3) A. Spring, *Des champignons qui se développent dans les œufs de poule* (Bull. de l'Acad. roy. de Belgique, t. XIX, n° 4, 1852).

(4) Peut-être faut-il en excepter le cas cité par Vallisneri, dans lequel l'œuf renfermait un corps arrondi, charnu, comparable au parenchyme du foie (*Opere*, t. II, p. 76, n° 12; voir aussi Is. Geoffroy Saint-Hilaire, *Histoire générale et particulière des anomalies*. Bruxelles, 1837, t. II, p. 240).

(5) XII Bd. S. 359-363. Taf. XVI.

(6) P. 362.

nait dans sa lettre : « La personne qui m'a remis l'œuf en a brisé des milliers dans sa vie, et *jamais* elle n'y a *rien* trouvé. » De tout cela nous pouvons conclure, avec Latschenberger, que les cas de cette espèce doivent être excessivement rares (1).

Je viens de signaler la grande ressemblance macroscopique de l'inclusion décrite par Latschenberger avec celle que j'ai moi-même observée. Cette ressemblance est telle que la description de Latschenberger pourrait, avec quelques modifications peu importantes, s'appliquer parfaitement au corpuscule examiné par nous. On en jugera par le parallèle suivant :

| INCLUSION OBSERVÉE PAR LATSCHENBERGER. | INCLUSION OBSERVÉE PAR NOUS. |
|---|---|
| SIÈGE. | |
| Corps relié à la membrane vitelline par un *fin filament*. | Corps relié à la membrane vitelline par l'extrémité distale de son *pédicule*. |
| VOLUME. | |
| Corps de la grandeur d'une grosse noisette. | Corps moins volumineux. |
| FORME. | |
| « Er hat ungefähr die Form einer Bohne und an dem Orte, welcher dem Nabel der Bohne entspricht, besitzt er einen kurzen, dicken, sich rasch verjüngendenden Stiel » (2). | Forme de fève ; le pédicule, dans certaines positions, semblant correspondre à une radicule. |

(1) Depuis lors a paru dans le premier numéro de *Humboldt* (janvier 1882), une notice du professeur H. Landois, portant pour titre : *Fremde Einschlüsse in Hühnereiern*, p. 22-24. Nous revenons plus loin sur ce travail.

(2) P. 359.

| INCLUSION OBSERVÉE PAR LATSCHENBERGER. | INCLUSION OBSERVÉE PAR NOUS. |
|---|---|
| SURFACE. | |
| Surface lisse avec irrégularités; « man sieht hier und da *kleine Bläschen auf derselben,* etc. » (1). | Surface lisse avec irrégularités, suite de la présence de sillons et dépressions; *pas de vésicules.* |
| COULEUR. | |
| D'un blanc légèrement jaunâtre. | D'un brun rougeâtre; pédicule plus pâle. |
| CONSISTANCE. | |
| « Der Körper fühlt sich knorpelig hart an » (2). | Corps dur, de consistance cartilagineuse ou cornée. |
| ASPECT SUR LES COUPES LONGITUDINALES. | |
| Deux substances : *a*) Couche corticale mince; *b*) Substance médullaire. | Deux substances : *a*) Couche corticale, plus mince; *b*) Substance médullaire. |

Ainsi, de part et d'autre, un corps dont la forme se rapproche de celle d'une fève, relié à la membrane vitelline, là par un filament, ici par un pédicule; de consistance dure, cartilagineuse, à surface lisse, formé de deux substances d'aspect différent : *a*) une substance corticale et *b*) une substance médullaire.

Les principales différences, d'ordre secondaire, portent :

*a*) Sur le volume; celui de l'inclusion observée par Latschenberger l'emporte sur celui du corpuscule décrit par nous.

*b*) Le pédicule de la tumeur observée par le savant allemand est plus long et surtout plus large; il mesure, en effet,

(1) P. 359.
(2) Id.

20 mm. de longueur sur 10 mm. de largeur. La tumeur n'est pas reliée à la membrane vitelline par le pédicule même, mais par un fin filament « nur durch einen dünnen Faden mit der Membran des Dotters in Verbindung » ([1]).

*c*) Je n'ai pas vu les petites vésicules décrites par Latschenberger à la surface du corps inclus.

*d*) Enfin, la couleur de l'inclusion observée par nous n'était pas blanc-jaunâtre, mais brun-rougeâtre; le pédicule seul présentait une teinte plus pâle, légèrement jaunâtre.

Caractères microscopiques. — Après durcissement dans l'alcool, les coupes obtenues ont été colorées par l'hématoxyline ou le picrocarmin, puis conservées en partie dans la glycérine, en partie dans le baume.

Les ondulations ou replis déjà visibles à l'œil nu ou à la loupe, deviennent très apparents à l'examen microscopique (fig. 3). Dans les préparations colorées à l'hématoxyline, la couche corticale (*c. c.*) présente, à la lumière transmise, une teinte jaune d'or; elle n'a donc pas fixé la matière colorante. Toutefois, une mince bande périphérique (*c. a.*) et, dans l'intérieur de la couche, quelques rares traînées granuleuses sont colorées en violet. La substance médullaire (*s, m.*), dans son ensemble, a fortement fixé l'agent tinctorial, quoique, nous le verrons bientôt, à des degrés différents d'après ses parties constituantes.

Dans les coupes traitées par le picrocarmin, les substances corticale et médullaire se montrent plus uniformément colorées; dans la première, une mince couche-limite a fixé le carmin; une coloration rouge s'observe aussi en beaucoup d'endroits de la substance médullaire.

En étudiant les coupes à un grossissement convenable

(1) P. 362.

(Zeiss, DD, oc. 2), j'y découvre comme parties constituantes :

*a*) Des traînées fibrillaires;

*b*) Une substance amorphe;

*c*) Des granulations disposées en traînées ou en amas.

Examinons de plus près ces diverses parties constituantes.

*a*) *Traînées fibrillaires* (fig. 4 et 5). — Les fibrilles qui les constituent sont d'une finesse extrême, à trajet ondulé et rappelant, par leur aspect, certaines images de la fibrine coagulée. On n'aperçoit d'ailleurs, entre ces fibrilles, aucune trace d'éléments cellulaires, mais, en beaucoup d'endroits, les fibrilles, en s'écartant, limitent de petits espaces lacunaires de forme variable. Dans les préparations à l'hématoxyline, les fibrilles présentent une teinte violet pâle, plus prononcée toutefois dans la substance médullaire. Dans les préparations au picrocarmin, les fibrilles ont fixé l'acide picrique, non le carmin.

*b*) La *substance amorphe* (fig. 4), limitée à la couche corticale, n'est pas colorée par l'hématoxyline; on y rencontre des lacunes petites et nombreuses, rappelant celles comprises entre les fibrilles.

*c*) Les *granulations* (fig. 5), de diamètre assez uniforme, sont colorées en violet foncé par l'hématoxyline, et généralement en rouge par le picrocarmin. On les rencontre, sous forme de traînées ou d'amas, dans la substance corticale, mais surtout dans la substance médullaire.

Ces diverses parties constituantes ne se comportent pas de la même façon dans la substance corticale et dans la substance médullaire.

1° Dans la *substance corticale* (fig. 4), une bande fibrillaire de 25 μ. d'épaisseur en moyenne, occupe la périphérie de cette substance; elle est colorée en violet pâle par l'hématoxyline (*b. f.*); une mince couche-limite (*c. a.*), d'aspect

homogène et fortement colorée en violet par l'hématoxyline et en rouge par le picrocarmin, recouvre la bande fibrillaire corticale. Le reste de la substance corticale est, en grande partie, constitué par la matière amorphe (*s. a.*); çà et là on distingue des fibrilles, et l'uniformité de la masse est également rompue par des traînées étroites ou de petits amas que forment les granulations.

2° Dans la *substance médullaire*, les couches fibrillaires et granuleuses alternent fréquemment, de manière à produire une sorte de stratification, ces couches tranchant fortement l'une sur l'autre par leur aspect et leur coloration. Cette disposition est surtout apparente au niveau des replis déjà signalés (fig. 5, *t. f.*, *t. g.*). Dans la partie centrale de certains de ces replis, on constate la présence d'un prolongement à contours nets, muni sur son trajet, et surtout à son extrémité libre, de petites dilatations plus ou moins claviformes; ce prolongement est homogène et, dans les préparations à l'hématoxyline, uniformément coloré par le réactif (*p.*). Sa signification m'échappe. Cependant, eu égard à la façon dont il se comporte à la base des replis, je suis porté à croire qu'il est une dépendance de la couche-limite homogène qui recouvre la surface de la substance corticale.

Sur les coupes du *pédicule*, pratiquées vers le milieu de sa longueur, on distingue, en allant de la périphérie vers le centre (fig. 6) :

*a*) Une couche amorphe (*c. a.*), en continuité avec la cuticule amorphe du corps de l'inclusion; en certains endroits (v. la fig.) elle est très épaisse, tandis qu'ailleurs elle est réduite à une mince couche cuticulaire; *b*) une bande fibrillaire externe ou périphérique (*b. f.*), dont les fibrilles courent concentriquement à l'axe du pédicule. Elle est la continuation de la bande fibrillaire périphérique de la couche corticale du corps de l'inclusion; *c*) une bande granuleuse d'épaisseur

variable et plus ou moins interrompue par places (*g.*); *d*) une bande fibrillaire interne, dont les fibrilles sont aussi concentriques à l'axe du pédicule (*b. f. i.*); elle est un peu plus dense que la bande fibrillaire externe; enfin *e*), le centre du pédicule est occupé par un amas fibrillaire dont les fibrilles, enchevêtrées en tous sens, forment une sorte de feutrage (*f. c.*); cette masse centrale est généralement séparée de la bande fibrillaire interne par une rangée étroite de granulations.

Il n'existe donc, dans notre inclusion, ni tissu conjonctif fibrillaire, ni tissu muqueux, ni vaisseaux sanguins, ni globules sanguins reconnaissables, en un mot, aucune des parties constituantes que Latschenberger a rencontrées dans la tumeur examinée par lui [1]. Par conséquent, autant les deux inclusions se ressemblent à l'examen macroscopique, autant elles diffèrent, par contre, au point de vue de leur texture.

Nature de l'inclusion. — Avant de hasarder une opinion sur la nature de l'inclusion que je viens de décrire, il importe de préciser l'endroit où elle a pris naissance. Est-ce dans l'œuf même? Est-ce en dehors de l'œuf, et, dans ce cas, est-elle un produit de l'ovaire ou bien de l'oviducte? Ce ne peut être un produit de l'œuf, ce dernier, on se le rappelle, n'offrant aucun indice de développement embryonnaire. Il est donc permis d'affirmer que l'inclusion, quelle que soit sa vraie nature, dérive de l'organisme maternel. Latschenberger, discutant l'origine de la tumeur observée par lui, se base sur la présence du filament qui la relie à la membrane vitelline, pour admettre son origine ovarienne. Voici comment s'exprime l'auteur : « Der Ariadnefaden, welcher zum

(1) *L. c.*, p. 360-361.

ursprünglichen Sitz der Geschwulst führt, ist jener feine Faden, welcher von dem Stielende zur Dotterhaut führte; er zeigt, dass die Geschwulst und der Eidotter dicht nebeneinander auf gemeinsamen Boden, auf dem *Eierstock des mütterlichen Organismus*, gewachsen sind » (1). Or, la réunion de notre tumeur à la membrane vitelline était plus intime encore, en ce sens qu'elle avait lieu, non par l'intermédiaire d'un fin filament, mais directement par le pédicule partant de la tumeur. La conclusion serait : la tumeur a pris naissance dans l'ovaire, et, au moment de quitter cet organe, elle se trouvait déjà reliée au vitellus; entraînée par ce dernier à travers l'oviducte, elle a été enveloppée successivement, comme le vitellus même, par l'albumen, la membrane coquillière et la coquille. On pourrait objecter, il est vrai, que l'adhérence de l'inclusion à la membrane vitelline n'est pas une preuve irréfragable de l'origine ovarienne de cette inclusion, et qu'il n'est pas impossible qu'un produit né à la face interne de l'oviducte se trouve relié consécutivement au vitellus. Cette objection n'est pas sans valeur, et nous devrons y revenir plus loin.

Quoi qu'il en soit, si nous excluons pour le moment la possibilité de son origine tubaire, quelle est la vraie nature de notre inclusion? Il ne peut être question ici d'une tumeur ovarique pédiculée, comparable à celle décrite par Latschenberger. Dans le corpuscule qui fait l'objet de notre communication, nous ne trouvons, en effet, ni vaisseaux sanguins, ni éléments muqueux, ni fibres conjonctives, en un mot, aucune ébauche d'organes, aucun élément de vrai tissu. Cela étant, on peut, me semble-t-il, émettre deux hypothèses sur la nature de notre inclusion : 1° ou bien elle représente

(1) *L. c.*, p. 361.

un second vitellus (ovule) avorté en quelque sorte, déjà anomal et morbide au moment de quitter l'ovaire et provenant du même follicule que le vitellus normalement constitué; 2° ou bien, vers l'époque de l'expulsion de ce dernier, une hémorrhagie s'est produite dans le follicule ou à sa surface et le coagulum sanguin, suite de cet épanchement, s'est détaché en même temps que le vitellus et l'a suivi dans son trajet à travers l'oviducte.

Arrêtons-nous d'abord à la première hypothèse. Sans parler de ces œufs inclus de poule qui ne renferment pas de jaune (1), on connaît beaucoup d'exemples d'œufs renfermant deux vitellus, tantôt renfermés dans un même albumen, tantôt pourvus chacun de leur blanc, mais renfermés dans une même membrane coquillière. « C'est principalement, chez la poule, dit Milne Edwards, que l'on a constaté l'existence d'œufs à double jaune, ou d'œufs à coquille inclus dans un autre » (2). Ce que nous connaissons du développement des œufs ovariques permet d'admettre que les deux jaunes peuvent provenir d'un même follicule; il n'est pas impossible, dès lors, que l'un des vitellus, ayant subi, dans le follicule même, une transformation morbide ou un développement régressif, ait été entraîné, au moment de la déhiscence, par le vitellus resté normal, grâce à une adhérence contractée entre les deux membranes vitellines.

Toutefois les caractères de la tumeur ne nous semblent pas favorables à cette manière de voir. Rien dans la constitution de cette tumeur ne rappelle un vitellus, même profondément modifié. Admettra-t-on que les tractus finement fibrillaires qui enveloppent l'inclusion et qui ondulent entre

(1) Voir Geoffroy Saint-Hilaire, *l. c.*, Milne-Edwards, *l. c.*, p. 528, et Landois, *l. c.*, p. 23.

(2) *L. c.*, p. 528.

les granulations de la substance médullaire sont produits par la membrane vitelline à la suite d'un retrait de toute la masse, et que les granulations elles-mêmes correspondent à des éléments vitellins modifiés? La membrane vitelline, on le sait, examinée à un fort grossissement, permet de reconnaître une fine disposition fibrillaire; la coupe transversale des fibrilles présente un aspect ponctué. Par ses réactions chimiques, la membrane vitelline se rapproche davantage du tissu élastique que du tissu conjonctif. L'action des réactifs, tels que l'acide acétique, par exemple, sur la tumeur encore à l'état frais, eut pu fournir d'utiles renseignements. J'ai malheureusement négligé d'y recourir; aujourd'hui, le long séjour de la pièce dans l'alcool ne permet plus l'emploi de ce moyen.

La seconde hypothèse, celle d'après laquelle l'inclusion aurait pour origine un coagulum sanguin, me paraît réunir, en sa faveur, une plus grande somme de probabilité. Les stries finement fibrillaires se présentent bien avec l'aspect de la fibrine coagulée (1); les granulations qui forment la plus grande partie du reste de la masse, peuvent être considérées comme résultant de la dégénérescence des globules sanguins. Cette dégénérescence granuleuse a été observée par Latschenberger dans sa tumeur ovarique. Parlant des globules rouges, il dit : « In den grossen Gefässen, jedoch sind sie bereits zu einer körnigen Masse zerfallen, die Umrisse der einzelnen Körperchen sind schon verschwunden » (2). Si l'on en juge d'après la notice de Landois, il semble que les formations morbides issues de la paroi interne de l'oviducte, donnent fréquemment lieu à des

(1) Ici encore, l'emploi des réactifs, notamment de l'acide acétique qui gonfle et dissout en partie la fibrine, aurait pu contribuer à la solution du problème.

(2) *L. c.*, p. 360.

hémorrhagies, et que le sang qui en résulte, se mêlant à l'albumen, donne naissance à des petites masses de couleur brune ou même noirâtre, qui se rencontrent alors dans les couches normales de l'albumen. Landois ne parle pas d'épanchement de sang dans l'ovaire même, et les diverses espèces d'inclusions citées par lui (albumine coagulée, amas formés de sang et d'albumine, œufs sans vitellus), seraient toutes des formations tubaires [1]. Nous le répétons, l'union de notre tumeur à la membrane vitelline, milite fortement en faveur de son origine ovarique, et une hémorrhagie produite dans la glande même, surtout vers l'époque de l'expulsion, ne doit pas plus nous étonner que les épanchements sanguins dont l'oviducte peut être le siége. Mais ici se représente la question soulevée plus haut. Un coagulum produit dans l'oviducte n'aurait-il point contracté une adhérence avec la membrane vitelline? Rien ne s'oppose à l'admettre, étant donnée la viscosité d'un coagulum sanguin quelque temps après sa formation. Nous n'insisterons pas davantage; dans des cas semblables au nôtre, si l'animal dont provient l'œuf était connu, la dissection attentive des organes génitaux pourrait surtout aider à résoudre le problème.

(1) *L. c.*, p. 23.

# EXPLICATION DE LA PLANCHE

FIG. 1. — Inclusion, gr. nat., vue par une de ses faces.

FIG. 2. — Inclusion, gr. nat., vue par un de ses bords.

FIG. 3. — Coupe longitudinale et médiane d'une partie de l'inclusion (HRTN. ch. cl. S. 2).

*c. a.* Cuticule amorphe;
*c. c.* Couche ou substance corticale;
*s. m.* Substance médullaire.

Vers le milieu de la figure, une partie des granulations de la substance médullaire a été enlevée par un accident de préparation.

FIG. 4. — Fragment de la partie périphérique de la substance corticale à un plus fort grossissement (ZEISS, ch. cl. D. D. 2).

*c. a.* Cuticule amorphe;
*b. f.* Bande fibrillaire périphérique;
*s. a.* Substance amorphe de la couche corticale.

FIG. 5. Un des replis de la substance médullaire, plus fortement gross. (ZEISS, ch. cl. D. D. 2).

*t. f.* Traînées fibrillaires;
*t. g.* Traînées granuleuses;
*p.* Prolongement central.

FIG. 6. — Coupe transversale du pédicule, vers le milieu de sa longueur (ZEISS, ch. cl. D. D. 2).

*c. a.* Couche amorphe;
*b. f.* Bande fibrillaire périphérique;
*g.* Bande granuleuse;
*b. f. i.* Bande fibrillaire interne;
*f. c.* Masse fibrillaire centrale.

ROYAL COLLEGE OF SURGEONS
LIBRARY

Fig. 1.

Fig. 5.

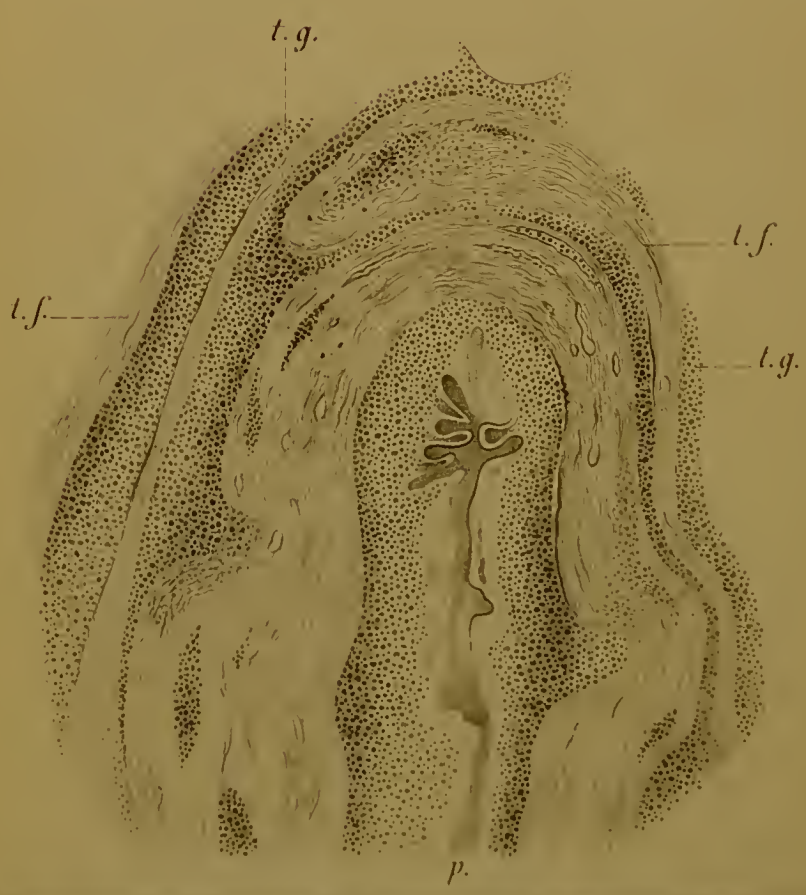


s.a.

C. Van Bambeke ad nat. delin.

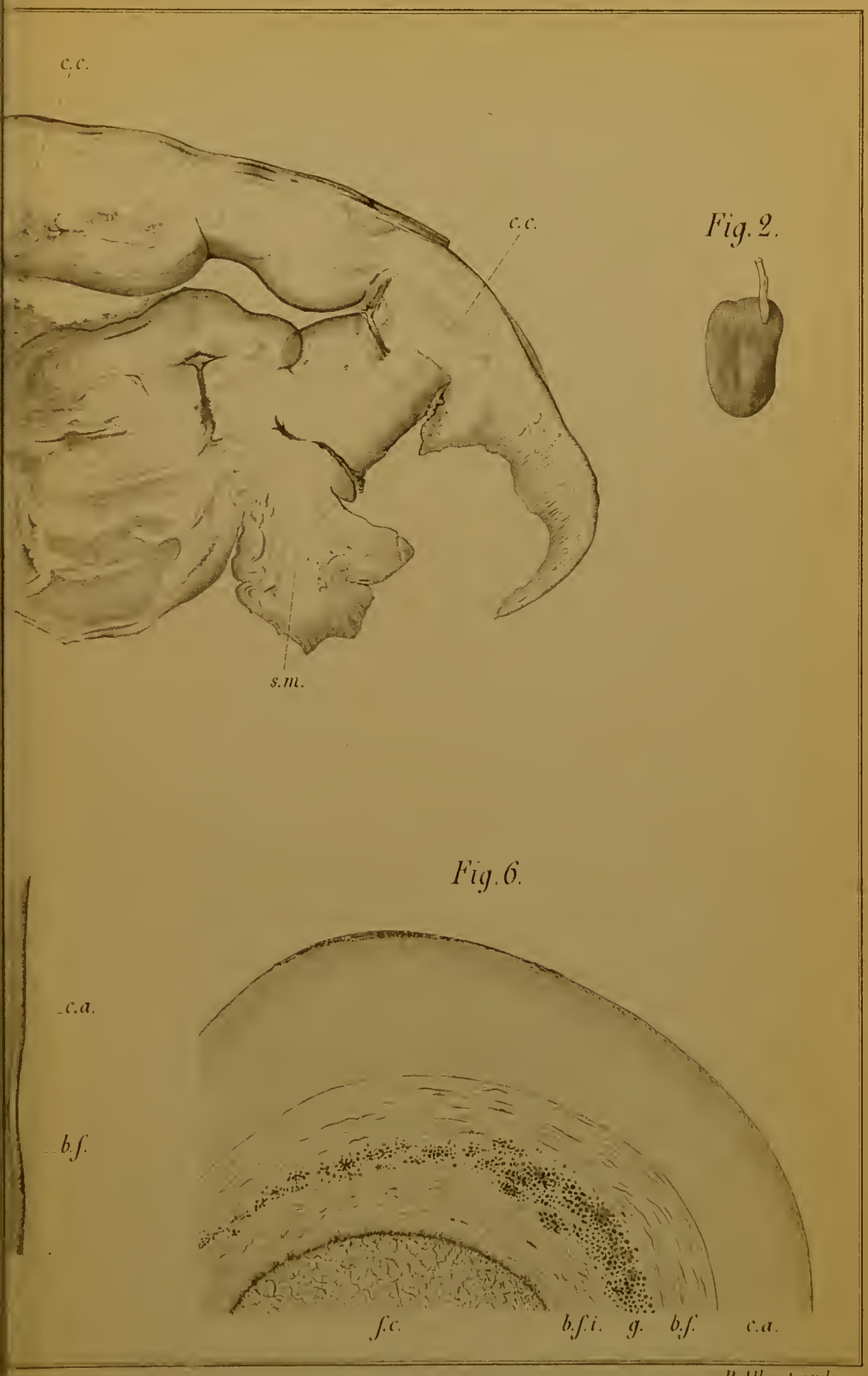


P. Allaert sculp.

ROYAL COLLEGE OF SURGEONS OF ENGLAND
LIBRARY